Lane Medical Library

AUS DEM KGL. PATHOLOGISCHEN INSTITUTE DER UNIVERSITÄT GREIFSWALD.

# ÜBER
# BAU UND ENTWICKELUNG ZWEIER CHONDROME DER HAND.

INAUGURAL-DISSERTATION,

WELCHE

NEBST BEIGEFÜGTEN THESEN

ZUR

ERLANGUNG DER DOCTORWÜRDE

IN DER

MEDICIN, CHIRURGIE UND GEBURTSHÜLFE,

MIT ZUSTIMMUNG DER HOHEN MEDICINISCHEN FACULTÄT DER KÖNIGL. UNIVERSITÄT ZU GREIFSWALD

**AM MONTAG, DEN 11. APRIL 1892,**

**MITTAGS 1½ UHR,**

ÖFFENTLICH VERTHEIDIGEN WIRD

**FRANZ MARIA CÜPPERS,**

AUS TRIER.

OPPONENTEN:

HERR CAND. MED. **KASPAR HEYMER.**
\- - - **EWALD LOHMANN.**
\- - - **JOSEF WOLFF.**

GREIFSWALD.
DRUCK VON C. SELL.
1892.

SEINEN TEUREN ELTERN

IN LIEBE UND DANKBARKEIT

GEWIDMET

VOM

VERFASSER.

Im Gegensatz zu den übrigen pathologischen Neubildungen des menschlichen Körpers, die sich, mit Ausnahme der eigentlichen Exostosen, vorzugsweise in den Weichgebilden entwickeln, entstehen die Enchondrome seltener in diesen, ganz besonders häufig aber an den Knochen und hier wieder mit Vorliebe an den Extremitäten. Diese Enchondrome oder Knorpelgeschwülste kommen relativ so häufig vor, es sind über sie und ihr Wesen so viele Publikationen gemacht worden, von C. O. Webers Abhandlung über Enchondrome, Mitte der fünfziger Jahre, an bis in die neuere Zeit, dass es unmöglich ist, im Rahmen einer engbegrenzten Arbeit erschöpfend das Wesen, die Ätiologie und die Genese dieser zuweilen so riesigen Auswüchse zu behandeln.

Es sei mir daher gestattet, nachstehend nur einige kurze, allgemeine Betrachtungen über die Knorpelgeschwulste der Knochen anzustellen, mit besonderer Berücksichtigung eines Falles von Enchondroma manus, der dem Kgl. pathologischen

Institute der Universität Greifswald durch die Liebenswürdigkeit des Herrn Sanitätsrates Dr. Zilewicz in Posen zur Verfügung gestellt wurde.

Das Enchondrom ensteht an Orten, an welchen eigentlich kein Knorpel vorhanden sein sollte, oder, wie schon Johannes Müller gesagt hat, dort, wo er nicht nötig ist. Zwar sehen wir die Enchondrome meist innerhalb der Knochen entstehen — es kommt nach Rudolf Virchow auf circa 3—4 Fälle von Knochen-Enchondrom erst ein Fall von Knorpelgeschwulst der Weichteile — aber nicht aus den von Natur knorpeligen Teilen des Knochens, den Articulationsflächen, nehmen diese Gewächse ihren Ursprung, sondern aus dem Diaphysenstück der Knochen, welches nur aus Periost, Mark und eigentlichem Knochengewebe (Tela ossea) besteht und mit dem Knorpel nichts gemein hat. Die am Schlusse meiner Arbeit beigefügte Figur III veranschaulicht einen enchondromatös entarteten Zeigefinger eines 13jährigen Knaben, im Längschnitt, aus der Sammlung des Kgl. pathol. Institutes zu Greifswald. Man sieht dort ausserordentlich deutlich, wie die Geschwulst aus dem Knochenstück der Phalangen entstanden ist, wie die Epiphysen fast garnicht entartet und die Gelenkknorpel alle wohl erhalten sind. Jedoch ist dieses Verschontbleiben der Gelenke von der Enchondrose eine Regel, die entschieden Ausnahmen aufweist; schon C. O. Weber hat in seiner

Abhandlung über die Enchondrome, (S. 73 Fall 9.) eine solche Ausnahme beschrieben und auch das vorliegende Präparat von Enchondroma manus zeigt mehrere Ankylosen der Finger, (cfr. unten die Beschreibung) welche auf eine Affektion auch der Artikulationsknorpel schliessen lassen. Ferner ist auch an dem eben genannten Zeigefinger der Gelenkknorpel der Endphalange fast ganz verzehrt.

Die Knorpelgeschwülste bilden im Allgemeinen rundliche Massen. Haben sie nur einen Ursprungspunkt, so ist ihre Form meist kugelig oder spindelförmig, von mehr symmetrischer Oberfläche; gehen sie aber gleichzeitig von verschiedenen Punkten aus, so ist ihr Aussehen mehr knollig, höckerig, etwa zu vergleichen dem Aussehen einer dicken Kartoffel mit vielen grösseren und kleineren Auswüchsen. Ihre im Ganzen sphärische Gestaltung erscheint bei bedeutenderem Wachstum meist durch tiefe Furchen gelappt oder in kugelige Abschnitte zerlegt.

Die Enchondrome der Knochen entstehen entweder central, innerhalb der Markhöhle und der Spongiosa, oder peripher, zwischen Knochen und Periost; jene Form findet sich besonders häufig an den kleinen Röhrenknochen, diese wird namentlich an den grösseren Röhrenknochen beobachtet.

Entsteht die Geschwulst central, so kann sie lange Zeit bestehen, ohne äusserlich in die Erscheinung zu treten; erst bei stärkerem Wachstum

durchbricht sie die umgebende Knochenmasse und zeigt sich als rundliche Geschwulst, die mehr und mehr sich ausbreitend — eventuell unter Hervortreibung von Seitenknollen — allmählich die ganze Knochenmasse ersetzt. Es wird hierbei die Cortikalsubstanz wohl weniger resorbiert als eingeschmolzen und der knorpeligen Metamorphose entgegengeführt. Die peripher, d. h. durch Umbildung teils der Corticalsubstanz, teils des Periostes, entstandenen Geschwülste werden, anfangs klein und rundlich, ebenfalls zu höckerigen, grossknolligen, gelappten Gebilden.

Im Gegensatz zu anderen bösartigen Neubildungen, die alles Umgebende metastatisch verändern, drängt die Knorpelgeschwulst die sie umgebenden Weichteile meist nur vor sich her, ohne sie in sich aufzunehmen und zu Knorpelgewebe umzuschmelzen. So werden die Muskeln zu langen, dünnen Bändern ausgedehnt und bei Seite geschoben; Nerven, Sehne und Gefässe, die mit dem meist rapiden Wachstum der Neubildung nicht gleichen Schritt halten können, werden gedehnt, und das Lumen der Gefässe hierdurch bedeutend verengt, ja oft ganz geschlossen. Durch all dieses wird Atrophie der betreffenden Weichteile herbeigeführt, die oft zu fettiger Degeneration der Muskelbündel führt. Gelangt dann im weiteren Verlaufe die Geschwulst bis unter die Haut, wird auch diese mehr und mehr gedehnt und gezerrt, so erhält die über Gebühr verdünnte Epidermis

ein ganz charakteristisches Aussehen: sie wird papierartig glänzend und durchscheinend; die Hautvenen, innerhalb deren es zu Stauungen kommt, schimmern als ein rötlich-bläuliches Netzwerk durch; die Blutcirkulation ist infolge der grossen Dehnung beschränkt, wodurch die Haut ein livides Aussehen erhält, bis endlich nekrotischer Zerfall eintritt und ganze Hautfetzen sich abblättern. — Zuweilen aber fällt die Haut einem lebhaften Vegetationsprocess anheim: die Papillen wuchern, die Haare werden lang und die Nägel übermässig gross. Wie bereits C. O. Weber (a. a. O. S. 73. Beob. 9) eine Hypertrophie der Nägel konstatierte, so finden wir auch in dem unten von mir näher beschriebenen Falle (cfr. Fig. I.) mehrere, entschieden hypertrophische Nägel.

Die Neubildung ist meist umschrieben, die Knorpelmasse von einer dichten Zellhülle umgeben, die nach innen zu in dem nämlichen Verhältnis zur Geschwulst steht, wie das Perichondrium zum normalen Knorpel, nach aussen zu aber meist allseitig mit der Umgebung verwachsen ist. Das Enchondrom tritt daher seiner Textur und Form nach meist als scharf gesonderte Masse in den Geweben auf, lässt sich aber gleichwohl nur schwer aus denselben herausschälen. Der Enchondromknorpel ist wie der normale Knorpel gefässlos; seine ernährende Zufuhr erhält er von den Gefässen der peripheren

Bindegewebsschicht sowie von zahlreichen bindegewebigen Strängen, die sich häufig wie Septa in das Innere der Geschwulst hinein ziehen. In dem einen der beiden von mir angezogenen Fälle, dem Enchondrom des Zeigefingers fehlen solche Bindegewebszüge und die in ihnen verlaufenden Gefässe; hier findet die Ernährung nur statt durch die Gefässe der Kapsel und die „Saftlücken“ des Knorpelgewebes. In dem zweiten Falle finden sich in Menge bindegewebige Septe und Gefässe auch im Innern (cfr. mikroskop. Befund unten S. 21 ff.).

Was die innere Struktur des eigentlichen Enchondromknorpels anlangt, so entspricht diese im Allgemeinen der des permanenten Knorpels. Wie wir bei diesem die drei Arten des Hyalinen-, Faser- und Netzknorpels unterscheiden, so finden wir auch in den Enchondromen diese drei Formen wieder; freilich nicht gesondert, wie bei den verschiedenen Knorpeln des normalen Skelettes, sondern meist in ein und derselben Geschwulst mehrere, oft alle drei Knorpelarten. Überall, wo die Intercellularsubstanz durchaus gleichmässig, in dünnen, mikroskopischen Schnitten fast wasserhell erscheint, haben wir hyalinen Knorpel. So zeigt die Abbildung in Figur III eine gleichmässige, homogene Masse, die schon makroskopisch sich als Hyalin-Knorpel diagnosticieren lässt. Sehr deutlich sehen wir in diesem Längsschnitt die Masse hyalinen Knorpels sich von der noch erhaltenen

Knochensubstanz — in der Nähe der Articulationen, sowie besonders von der wohl erhaltenen Cortikalsubstanz der Grundphalange — sich abheben. Einzelne Knochenrestchen finden sich noch hier und da versprengt vor; sonst aber ist alles von reinem durchscheinendem Knorpelgewebe eingenommen.

Aber schon früh kann sich meist das rein hyaline Aussehen ändern. Allerlei Fasern, erst einzeln und fein, dann in ganzen Bündeln geordnet, verlaufen zwischen den Zellen und Zellhaufen entweder parallel in derselben Richtung — und dann haben wir Faserknorpel — oder wie beim Netzknorpel kreuz und quer, ein mehr minder weitmaschiges Flechtwerk bildend. Ersterer wird ungleich häufiger angetroffen als letzterer.

Naturgemäss verhält sich die zellige Constitution analog dem wechselnden Zustand der Intercellularsubstanz. Im hyalinen Knorpel finden wir meist schöne Knorpelzellen mit runden Knorpelkapseln; dazu die Zellen grösser, zahlreicher und mehr in Haufen angeordnet. In den beiden anderen Fällen sind, entsprechend einer reichlichen Intercellularsubstanz die Zellen spärlicher und meist kleiner; ihre Kapsel ist verdünnt, fehlt oft ganz und die Zelle liegt nackt in der Zwischensubstanz; auch ist die regelmässige Form verloren gegangen: die Zelle erscheint spindelförmig, sternförmig und oft fast geschwänzt.

Wir finden diese beschriebenen reinen Knorpelformen jedoch nur höchst selten in einem Enchondrome während seines ganzen Bestehens; meist zeigt nur der erste Abschnitt seiner Entwickelungsgeschichte reines Knorpelgewebe. Bald schon gehen im Innern der Geschwulst Veränderungen vor sich, wenngleich dieselben oft erst sehr spät äusserlich wahrnehmbar sind.

Doch ehe ich diese Metamorphosen der Knorpelgeschwulste skizziere, möchte ich zuvor die Darstellung des bereits mehrfach genannten Falles von Enchondrom der Hand geben, seine Geschichte und Beschreibung.

Anamnese: Johann Zaworski, unverheiratet, aus Schroda in der Provinz Posen, wurde am 7. Februar 1892 in das Krankenhaus der grauen Schwestern zu Posen aufgenommen. Der 23jährige Patient ist gut genährt, von schlanker Figur und hat ein blühendes Aussehen. In seinem zehnten Lebensjahre wurde zum ersten Male auf den Mittelfinger seiner rechten Hand ein kleiner rundlicher Höcker bemerkt, der jedoch den Knaben gar nicht im Schulbesuche hinderte: er konnte gut schreiben, und im 14. Lebensjahre wurde er aus der Schule entlassen. Es hatten sich indessen schon während der Schulzeit auch auf den andern Fingern der rechten Hand, mit alleiniger Ausnahme des kleinen Fingers, ähnliche Höcker gebildet. Erst als Patient 18 Jahre alt geworden war,

begannen die bis dahin unentwickelten Geschwülste rapid zu wachsen und erreichten in etwa zwei Jahren die jetzige Grösse. Die Geschwülste an der linken Hand und an der zweiten Zehe des rechten Fusses begannen erst vor drei Jahren zu wachsen.

Von hereditärer Anlage ist nichts zu konstatieren.

Status praesens: Sämtliche Finger der rechten Hand sind an der Enchondrombildung beteiligt mit Ausnahme des kleinen Fingers. Die Knochen des Vorderarmes sind normal; nur der Radius zeigt etwa 4 cm. oberhalb des Handgelenkes eine spindelförmige. knochenharte Auftreibung; ausserdem ist das Köpfchen des Radius luxiert.

Am 10. Februar 1892 wurde die Amputatio antibrachii vorgenommen, und zwar 4 cm. oberhalb des Handgelenkes, dort, wo die Auftreibung am Radius zu fühlen war. Diese Stelle zeigte beim Sägen die Härte eines Knochens. Bereits am 16. Februar erfolgte die Heilung der Wunde per primam reunionem.

Wie bereits aus der Anamnese zu entnehmen ist, haben ausser an der rechten Hand auch noch an verschiedenen anderen Körperstellen des Patienten Enchondrombildungen stattgefunden. Herr Sanitätsrat Dr. Zilewicz in Posen, der mir das Material zu vorstehender Krankengeschichte zur Verfügung stellte, hatte die Güte, mir zugleich zwei Photographieen des Patienten zu übersenden, nach welchen

ich diese andern Knorpelgeschwülste kurz beschreiben will. An der linken Hand zeigt die Grundphalange des Mittelfingers, sowie die des Ringfingers eine etwa hühnereigrosse, länglich ovale Auftreibung; die Mittelphalange des Ringfingers tritt als ein gleichgrosser knolliger Tumor in die Erscheinung. Die übrigen Finger der linken Hand sind normal. An der rechten unteren Extremität sieht man etwa handbreit über dem Fussgelenk eine ziemlich starke Auftreibung der Tibia. Sodann ist am rechten Fusse die zweite Zehe ausserordentlich vergrössert; der höckerige, knollige Tumor, der an ihre Stelle getreten, ist mehr wie doppelt so gross als die normale grosse Zehe. Sonstige Enchondrome hat Patient nicht.

Von der eingesandten rechten Hand ist nachträglich der Radius- und Ulnastumpf (cfr. oben S. 13) im Handgelenke abgetrennt, sodass die Hand allein vorliegt. Dieselbe besitzt eine ganz enorme Grösse und hat eine so abenteuerliche Form angenommen, dass erst nach genauem, längeren Betrachten aus einzelnen noch in der ursprünglichen normalen Gestalt erhaltenen Abschnitten sie als das erkannt werden kann, was sie wirklich ist, als die rechte Hand eines menschlichen Individuums.

Ein Blick auf die beiden, am Schlusse meiner Arbeit beigefügten Abbildungen, welche das Präparat in circa 3/4 der natürlichen Grösse wiedergeben, wird

dies bestätigen; das eine Bild (Fig. I) stellt die Hand von der Daumenseite dar, das andere (Fig. II.) giebt uns eine Ansicht der Innenfläche der Hohlhand. Das Ganze macht mehr den Eindruck eines Conglomerates von Knollen als den einer menschlichen Hand, hervorgerufen dadurch, dass die Finger, insbesondere der Mittel- und Ringfinger ganz ausserordentlich zugenommen haben, im Längen- wie im Dickenwachstum, so zwar, dass die Mittelhand gegen sie ganz zurücktritt. Die Entstellung springt um so mehr in die Augen, als die Finger vollständig das Aussehen eines, wenn auch verlängerten und verdickten Fingers verloren haben: sie haben eine knorrige Gestalt durch rundliche, teils flache, teils halbkugelige Auswüchse bekommen. Diesen Fingern gegenüber sieht naturgemäss die ganz normale Mittelhand viel zu klein aus, und das in der natürlichen Entwicklung gebliebene Handgelenk (Umfang 15 cm.) erscheint für die Riesenhand viel zu winzig und dünn.

Diese Missgestaltung wird durch verschiedene Momente, die an den Fingern zum Ausdruck kommen, noch erhöht. Einmal ist es die unnatürliche Stellung derselben, indem der Daumen stark abduciert, der Zeigefinger im Phalango-metacarpal-Gelenk schwach flectiert und in seiner Endphalange stark nach aussen geknickt ist. Mittel- und Ringfinger sind ziemlich stark flectiert, und der sonst ganz normale kleine Finger liegt der Hohlhand fest an. Sodann erscheinen,

namentlich ausgeprägt und zahlreich an Mittel- und Ringfinger, circuläre Einschnürungen, die teils den Gelenkabschnitten entsprechen, teils aber die kleineren Auftreibungen mehr oder minder scharf aus den Hauptknollen herausheben.

Von den überhaupt betroffenen Fingern ist der Daumen am wenigsten in Mitleidenschaft gezogen. Seine Länge beträgt 6 cm. Nur eine relativ unbedeutende knochenharte Auftreibung zeigt sich an dem ihm zugehörigen Metacarpalknochen; seine beiden Phalangen sind mässig verdickt; ihr Umfang beträgt 10,5 resp. 7,5 cm.; der Nagel dagegen ist ausserordentlich, gut um das Doppelte, verbreitert; in den Gelenken zwischen Metacarpus und Grundphalange, sowie zwischen dieser und der Endphalange herrscht vollständige Ankylose.

Der Zeigefinger dagegen ist in dem Phalango-metacarpal-Gelenk noch beweglich; er hat eine etwas flectierte Stellung und ist bedeutend verlängert (14,5cm.). Diese Verlängerung ist aber auf Basal- und Mittelphalange beschränkt, während die Endphalange normal ist. Das Gelenk zwischen den beiden ersten Fingergliedern ist steif, das zwischen den beiden letzten beweglich. Die Endphalange erscheint nach aussen gebogen, infolge ungleichmässiger Wucherung des Mitgliedes. Die Grundphalange hat die Gestalt eines hühnereigrossen Tumors, einer kleinen Knolle ohne seitliche Auswüchse; die Länge beträgt circa 5,5 cm. der grösste Umfang 14,5 cm. Das Mittelglied zeigt

in winkeliger Stellung zum ersten einen nicht ganz so grossen Tumor, dessen Oberfläche jedoch nicht glatt und gleichmässig, sondern mit zahlreichen kleinen Buckeln besetzt ist; (Länge 5,5 cm., Umfang 11 cm.). Der Metacarpus des Zeigefingers zeigt wie auch der des dritten und vierten Fingers in der Nähe des Fingergelenkes dorsal eine kleine Auftreibung.

Der Mittelfinger ist am Metacarpus zwar nicht ankylotisch; doch ist seine Bewegung durch die übermächtige Ausdehnung seiner Phalangen stark beeinträchtigt. In den übrigen Gelenken ist dieser Finger steif und im Ganzen so flectiert, dass der Anfang und das Ende des Fingers in einem halbkreisförmigen Bogen verlaufen. Hier befindet sich der Haupttumor; die Phalangen bestehen aus 3 gewaltigen Knollen von der Grösse einer starken Mannesfaust. Die Länge des ganzen Fingers beträgt 37,5 cm., die der einzelnen Phalangen 13 cm., 9 cm. und 15,5 cm. Die einzelnen Glieder sind durch tiefe, den Gelenken entsprechende Furchen von einander getrennt; ausserdem aber erscheint jeder einzelne der drei Haupttumoren stark lappig, indem sich namentlich aus dem Muttertumor der Grund- und Endphalange zahlreiche Nebentumoren gebildet haben, die oft ihrerseits wieder kleine Buckel und Knöllchen hervorspriessen lassen. Die Basalphalange hat einen grössten Umfang von 28 cm., die mittlere einen solchen von 33 cm. und das Nagelglied einen solchen von 30 cm.

An der Spitze des letzteren sitzt ein relativ kleiner Nagel, der aber doch immerhin etwas hypertrophisch und klobig erscheint. Durch stärkeres Wachstum der rechten Hälfte der Endphalanx erscheint diese selbst nach links geknickt.

Der Ringfinger hat eine ausserordentlich eigentümliche Gestaltung dadurch erhalten, dass seine Grundphalanx ein ganz abnormes Längenwachstum erfahren hat, dass das ebenfalls vergrösserte Mittelglied wie seitlich aus ihr herausgewachsen erscheint und dass endlich das Endglied seine normale Länge zwar behalten hat, dagegen abnorm breit geworden ist und einen Nagel trägt wie von einer recht grossen, alten, dicken Zehe. An diesem Finger herrscht nur zwischen der Grund- und Mittelphalange Ankylose; die beiden anderen Gelenke sind, wenn auch schwer, beweglich. Die Grundphalange hat eine Länge von 19 cm. bei einem grössten Umfang (am oberen Ende) von 27,5 cm ; das Mittelglied ist 8 cm. lang und misst 19 cm. im Umfang; die Masse des Nagelgliedes dagegen sind nur 2 cm. für die Länge und 8,5 cm. für die Peripherie. Auch hier am Ringfinger sind die einzelnen Glieder durch tiefe Cirkulärfurchen scharf gesondert. Es erscheinen aber in dem Mittelstück noch eine und im Basalgliede noch zwei weitere ähnliche Furchen rings um das Glied, so dass es den Anschein hat, als sei der

Finger nicht aus drei sondern aus sechs Knochenstücken zusammengesetzt gewesen.

Neben diesen soeben geschilderten Fingern, diesen „Monstra per excessum“, erscheint uns der ganz normal gebildete kleine Finger ungemein klein und zwerghaft.

Die Haut über der Geschwulst ist durchweg normal; nur ist sie, wie bereits oben (S. 9) im Allgemeinen über Enchondrome bemerkt wurde, ausserordentlich gedehnt: stellenweise ist ja wohl die Peripherie der Finger um das zehn- ja zwanzigfache vergrössert; die Haut aber hat in ihrem Wachstum mit dieser kolossalen Ausdehnung nicht gleichen Schritt halten können und erscheint nun ausserordentlich dünn, papierglänzend und durchscheinend.

Trotz dieser straffen Spannung ist die Haut überall verschiebbar dem Tumor aufgelagert, freilich nicht so wie bei normalen Verhältnissen mit reichlichem Unterhaut-Fettgewebe, aber doch immer noch so wie bei einer knochigen, mageren, sonst gesunden Hand. Auch die mikroskopische Untersuchung einiger Schnitte ergab einen nur losen Zusammenhang zwischen Haut und Geschwulst. Es ist dies ein für die differentielle Diagnostik äusserst wichtiger Umstand, ein Beweis von vornherein mit dafür, dass wir es nicht mit einer bösartigen Neubildung, etwa einem Carcinom zu thun haben, wo die Haut mit dem Tumor fest verlötet erscheint.

Durch die Haut sieht man die Venen blaurot durchschimmern. Da die Wandungen der Gefässe durch die starke Dehnung vielfach an einander gelagert sind, so ist die Haut infolge der mangelhaften Ernährung stellenweise der Nekrose verfallen, hat sich in pfennig- bis thalergrossen Fetzen abgeblättert und lässt das darunter befindliche, hier und da stark pigmentierte, rötlich-braun bis schwarze Unterhaut-Zellgewebe sichtbar werden. Diese Abschilferungen der Haut haben namentlich auf den grossen Knollen des Mittel- und Ringfingers stattgefunden.

Noch ist zu bemerken, dass die Consistenz der einzelnen Tumoren verschieden ist. Während sie stellenweise — und das ist die Mehrzahl — knochenhart sich anfühlen, geben andere Partieen dem drückenden Finger nach; man hat dabei das Gefühl, als ob man dünne Knochenplatten, welche die Rinde der Geschwulst bilden, eindrücke. Beide Formen, die steinharte und die nachgiebige, finden sich oft neben einander in ein und demselben Tumor.

Da zwecks besserer Erhaltung des Präparates die Geschwulst nicht eröffnet wurde, so ist über die innere makroskopische Structur derselben nichts weiter zu sagen; jedoch ist mit Sicherheit anzunehmen, dass sie dieselbe ist wie bei allen Chondromen, die schliesslich der inneren Erweichung anheimfallen. Ein Anfang dieser ist ja schon gemacht, wie sich aus der geschilderten Weichheit der Tumordecken ergiebt.

Es wurden jedoch einige mikroskopische Schnitte

aus der Innenfläche des Mittelfingers entnommen; der Befund war im Allgemeinen der bei Enchondromen bekannte, auf welchen ich unten noch zurück kommen werde bei Gelegenheit der Besprechung des ferneren Schicksals der Enchondrome.

Im Nachstehenden sei jedoch das Resultat dieser mikroskopischen Untersuchung nebst Epikrise mitgeteilt.

Zur mikroskopischen Untersuchung wurden einige keilförmige Stücke aus dem Mittelfinger excidiert, in Flemmingscher Lösung und Alkohol gehärtet und die Schnitte mit Safranin gefärbt. An der äusseren Grenze unter der Haut erkennt man Perichondrium, diesem parallel laufend grössere, flächenhaft ausgebreitete Knochenlamellen; auch in der Geschwulst selbst findet das Messer öfteren Widerstand. Markräume, bindgewebig aussehende Stränge durchsetzen das für eine Knorpelgeschwulst äusserst weiche Gewebe. Schnitte aus den nach innen gelegenen Geschwulstteilen zeigen bei schwacher Vergrösserung verschieden gebildete Gewebspartieen, die durch bindegewebige Septa geschieden sind. Einzelne von den zwischen den Septa liegenden Räumen sind äusserst zellenreich und lassen zahlreiche Gefässe und Markräume erkennen; in anderen dagegen tritt die Grundsubstanz in den Vordergrund. Betrachtet man nun letzteres Gewebe mit starker Vergrösserung, so findet man grosse runde Knorpelzellen mit deutlichem

bläschenförmigen Bau und in der vorher hyalinen Grundsubstanz blasse, weniger gefärbte Zellgebilde, sowie auch einzelne freie Kerne. Auch noch Zellen anderer Formation sieht man, die mit mehr oder minder grossem Unterschiede den gewöhnlichen Knorpelzellen gleichen. Blutgefässe sind wenige vorhanden. Nach den eben als bindegewebig aussehende Septen bezeichneten Partieen werden die Knorpelzellen spindelförmig, die hyaline Grundsubstanz verschwindet mehr und mehr, und einzelne von den Zellen erscheinen mit faserigen Ausläufern, freie Kerne treten auf, die Zellen nehmen an Zahl ab, und man erhält ein Bild von gewöhnlichem Bindegewebe. In den andern, mehr zellenreichen Teilen tritt die Intercellularsubstanz in den Hintergrund; die Zellen haben die verschiedensten Formationen und zeigen zackige, oft lange Ausläufer. Zwischen den einzelnen Zellen liegt oft ein faseriger Verbindungsstreifen, sodass es zuweilen den Anschein hat, als wenn sie durch einen Kanal verbunden wären. Weiter nach den zahlreichen Blutgefässen hin zeigen die Knorpelzellen einen allmählichen Übergang zu den Zellen der Gefässwandung. Neben den deutlich erkennbaren Gefässen sieht man auch ganz unregelmässige Markraumbildungen. Gefässe wie Markräume, enthalten zahlreiche rote Blutkörperchen. Auch hier sind in der Grundsubstanz einzelne freie Kerne zu erkennen.

Das Gesagte ist jedoch nicht so aufzufassen, als ob nun alle durch bindegewebige Septa getrennten Partieen in dieser gleichen Weise aufgebaut seien. Es giebt auch solche Stellen, in denen ein Teil fast ganz zellig ist und sehr viele Blutgefässe enthält, ein anderer dagegen mehr hyaline Grundsubstanz aufweist. In den ossificierten Teilen findet sich in der Grundsubstanz eine feine, körnige Trübung; die Zellen haben hier zackige Ausläufer und gleichen den Knochen-Körperchen.

Epikrise: Jene Teile, welche am zellenreichsten erschienen, sind die jüngsten. Die zahlreichen Blutgefässe, die Markraumbildungen führten hier dem Gewebe in so ausreichendem Masse den ernährenden Saft zu, dass sich das ungeheure Wachstum der Geschwulst dadurch erklären lässt. Diese neu entstehenden Zellen haben auch die verschiedensten Gestalten, was an die Formverschiedenheit der Zellen in spät embryonalen Rippenknorpel erinnert. Jene Verbindungsstreifen zwischen den Zellen scheinen Saftkanalverbindungen zwischen den Zellen zu sein, wie sie auch schon Virchow in Chondromen beschrieben hat. Diese jugendlichen Zellformen erfahren nun eine verschiedene Umbildung; einmal zu hyaliner Grundsubstanz, dann zu Bindegewebe, chondrogenem Bindegewebe und zu den Gefässwandungen in der Weise, wie es von Tenderich in seiner „Untersuchung über Struktur des normalen und des pathologisch veränderten

Knorpels“ näher beschrieben ist. Erst ist der Zellleib und dann der Zellkern der chondrogenen Metamorphose anheimgefallen; denn nur so ist das Auftreten der freien Kerne und jener blassen Zellgebilde zu erklären. Diese Metamorphose ist dort am stärksten, wo die wenigsten saftführenden Räume sind, ein Zeichen, dass die Umbildung dort am stärksten vor sich geht, wo die geringste Ernährung ist. Neben dieser Umbildung in hyaline Grundsubstanz findet dann auch eine Umbildung der Knorpelzellen in Bindegewebe statt an den Septa, und zu Bindegewebe und Endothelien an den Gefässwandungen. Dies beweist der allmähliche Übergang. Zudem ist keine andere Erklärung für die Bildung dieses Gewebes vorhanden.

Die ossificierten Teile sind durch Umbildung der Knorpelzellen zu Knochenkörperchen ähnlichen Gebilden und durch Kalkablagerung in die Grundsubstanz entstanden.

Wie sich aus der Beschreibung meines Falles ergiebt, haben wir es mit einer ganz abnorm grossen Neubildung zu thun. Die angeführten Masse sind stellenweise so exorbitant, dass es wohl von Interesse ist, sie mit denen früher veröffentlichter Fälle zu vergleichen. Im 118. Bande von Virchow's Archiv hat v. Recklinghausen einen Fall von Enchondrombildung mit ungewöhnlicher Multiplikation in Verbindung mit cavernösen Angiomen mitgeteilt, der 1888 in dem Hagenauer Bürgerhospital

zur Behandlung kam, und wo ebenfalls die rechte Hand amputirt wurde. Ich gebe nachstehend eine Zusammenstellung der Masse dieser Hand in Centimetern, indem ich in Klammern die des von mir beschriebenen Präparates beifüge:

| | I. | II. | III. | IV. | V. |
|---|---|---|---|---|---|
| Fingerlänge: | 11 (6) | 21 (14,5) | 22 (37,5) | 15 (28,5) | 13 (8) |
| Länge des Metacarpus und des zugehörigen Carpusteiles: | 7 (7) | 8,5 (8) | 10 (8) | 9,5 (7,5) | 7,5 (6,5) |
| Grösster Basal- | 21 (10,5) | 24 (14,5) | 19 (28) | 24 (27,5) | 21 (5) |
| Umfang d. Mittel- | 19 (7,5) | 24 (11) | 29 (33) | 22 (19) | 18 (4) |
| Phalangen End- | 19 (7,5) | 19 (5,5) | 24 (30) | 21 (8,5) | 21 (3,5) |

Umfang am Handgelenk ist bei beiden 15.

Man sieht, dass das grösste Längsmass dieses von v. Recklinghausen beschriebenen Falles noch um 15,5 cm., der grösste Umfang desselben aber um 4 cm. hinter den entsprechenden, von mir angeführten Massen zurück bleibt. Das Gewicht der amputierten Hand betrug, nachdem das Präparat bereits längere Zeit in Alkohol gelegen hatte, 1770 gr.

Welches ist nun das fernere Schicksal einer solchen Hand, eines Enchondroms überhaupt? Nur in den seltensten Fällen bleiben die Geschwülste auf die Dauer stationär; sie machen Metamorphosen durch, welche teils progressiver, teils regressiver Natur sein können.

Als eine progressive Metamorphose ist die Verknöcherung und die Verkalkung des Enchondroms anzusehen Erstere kann teils peripher von dem Periost des ursprünglichen Knochens aus erfolgen, teils central von verschiedenen inselförmigen Punkten ihren Ausgang nehmen, deren Zahl bald gering, bald beträchtlich ist Diese Stellen sind zumeist solche, an denen sich Bindegewebszüge in die Knorpelmasse hineinerstrecken, die auch der Geschwulst das lappige Aussehen verleihen und im Innern sie in Cysten gewissermassen trennen. Erscheint das Knorpelgewebe kreidig oder kalkartig getrübt, so haben wir eine Verkalkung der Grundsubstanz und der Knorpelzellenkapseln. Eine eigentliche Verknöcherung hat hier nicht statt; an den festeren Stellen lässt sich geformtes Gewebe überhaupt

nicht mehr erkennen, man sieht nur kleinere und grössere opake Kalkmassen; an noch weichen Partieen findet man Zellkapsel und Intercellularsubstanz mit feinen Kalkkonkrementen durchsetzt.

Dieser Verhärtung entgegengesetzt ist die Erweichung des Enchondroms, seine regressive Metamorphose. Dieselbe führt makroskopisch zur Erweichung, Cystenbildung, Aufbruch der Cysten etc. Mikroskopisch beobachtet man Auffaserung der Grundsubstanz, Auftauchen von Kernen und Zellen in derselben, schliesslich Auflösung der aufgefaserten und zellig gewordenen Substanz in eine zähe schleimige Flüssigkeit.

Tritt diese Entartung in der ganzen Ausdehnung der Geschwulst auf, so bilden sich zwischen den Lücken des Stromafachwerkes förmliche Cysten mit gelblichem oder grauschleimigem Inhalt, die zuletzt alle mit einander confluieren können. Bricht eine solche Cyste endlich auf, sei es von innen heraus durch fortschreitende Erweichung, sei es von aussen her durch Nekrose (cfr. oben Nekrose und Druckbrand der Haut und des Unterhautbindegewebes) oder mechanische Insulte, so kann es zu ausgedehnten Verjauchungen und fernerhin zu Infektionen kommen, die das Leben des betreffenden Patienten direkt bedrohen können.

Was des Weiteren den Sitz und das Vorkommen

der Enchondrome betrifft, so hat C. O. Weber (a. a. O.) hierüber ausführliche statistische Mitteilungen gemacht. Unter im Ganzen 304 Enchondromen führt er nur 67 Enchondrome der Weichteile, dagegen 237 der Knochen an. Und unter letzteren befinden sich allein 103 der Handknochen! Dann sind als Praedilections-Stellen der Knorpelgeschwülste in absteigender Linie zu nennen: die Phalangen der Füsse, die Metatarsalknochen, die grösseren Röhrenknochen der Extremitäten, die Kieferknochen, das Becken, die Scapula, Rippen und Schädelbasis. Selten werden Wirbel, Brustbein und Clavicula befallen.

Die Enchondrome sind im Ganzen gutartige Neubildungen; denn, wenn sie auch oft sehr multipel auftreten, so bilden sie doch nur sehr selten eigentliche Metastasen. Sie können ihrem Träger höchstens einmal durch eine Erweichung und Verjauchung gefährlich werden, indem sich ein offenes Geschwür oder ein Fistelgang bildet, von wo aus eine Invasion der verschiedensten pathogenen Mikroorganismen in den Körper stattfinden kann. Freilich können sie auch durch ihren mechanischen Druck — Gehirnbasis, Beckeninneres! — die schwersten Folgen nach sich ziehen und direkt tötlich wirken. Meist aber ist es nicht Schmerz, was die Patienten dem Arzte zuführt, sondern das überaus Unbequeme und Lästige, welches sowohl ihre excessive Form als auch ihr oft so bedeutendes Gewicht mit sich bringt. So

führt Weber in seiner Statistik (S. 105 ff.) Fälle an, in denen die Geschwulst am Oberarm $9^1/_2$, 14, 29, ja einmal 30 Pfd., solche der Hand 7 und 14 Pfd. wog.

Forschen wir nun zum Schluss nach der Ätiologie dieser kolossalen Knorpelgeschwulst, die uns vorliegt, nach der Ursache der Enchondrome überhaupt, so müssen wir gestehen, dass im Grunde genommen das Resultat der Untersuchungen nicht viel über das „Ignoramus“ hinauskommt, wiewohl wir gerade auf diesem Gebiete den Arbeiten Conheims und namentlich R. Virchows sehr viel verdanken.

Es ist bemerkenswert, dass die Enchondrome ungewöhnlich häufig in frühem Lebensalter entstehen. Nach einer von Weber aus 94 Fällen von Knochen-Enchondromen entworfenen Statistik wurde der Eintritt der Geschwulstbildung bei mehr als der Hälfte der Fälle in den ersten beiden Dezennien des Lebens, bei fast einem Dritteil bis zum Alter von 10 Jahren beobachtet. Auch sind einige Fälle unbestreitbarer erblicher Belastung beobachtet worden; ich verweise nur auf den sehr charakteristischen Fall der französischen Familie Pellerin, der in der Geschichte der Enchondrome lange Zeit eine berühmte Rolle gespielt hat. In dieser Familie ist durch drei Generationen hindurch an verschiedenen Skelettteilen, besonders dem Schienbein, den Rippen und dem Ober-

arm eine multiple Enchondrombildung beobachtet worden.

Es ist heute eine ziemlich verbreitete Annahme unter den Forschern, dass die Knorpelgeschwülste von versprengt im Knochengewebe liegenden Knorpelzellen ihren Ursprung nehmen. Solche, aus früher Entwicklungsperiode stammende Zellen haben eine ausserordentliche Proliferations-Fähigkeit, wie dies aus den Untersuchungen Leopolds hervorgeht, dem es mehrfach gelang, mittelst Implantation embryonaler Zellen echte Geschwülste und zwar gerade Enchondrome von dauernder Existenz künstlich zu erzeugen. Es beweist dies deutlich, dass die Entstehung einer Knorpelgeschwulst, speciell eines Chondromes an Gewebe von einer sehr frühen Entwickelungsperiode gebunden ist. Es ist nach den Forschungen Virchows jedoch nicht erforderlich, dass dieses Gewebe aus fötaler Zeit stammt; es kann auch den ersten postembryonalen Stufen angehören. Virchow sagt in seinem Geschwulstbuch (S. 478. ff): „Es scheinen diese Erfahrungen (der Erblichkeit) darauf hinzuweisen, dass schon in der ersten Entwickelung (prima formatio) der Knochen gewisse Unregelmässigkeiten vor sich gehen, welche die Praedisposition zu der späteren Geschwulstbildung legen. Wenn ich die möglichen Formen solcher Entwickelungsstörungen erwäge, so möchte ich es für sehr wahrscheinlich halten, dass gelegentlich in den wachsenden Knochen

einzelne Fragmente von der ursprünglichen Knorpelanlage unverknöchert übrig bleiben, welche später der Ausgangspunkt der Geschwulstentwicklung werden. Früher, als man noch mehr auf die allgemeinen Dyskrasien gab, ist man bei der Untersuchung über die Entstehung der Knochengeschwülste häufig auf andere Knochenkrankheiten zurückgegangen, z. B. auf Rachitis. Später hat man das zurückgewiesen und es lässt sich nicht leugnen, dass gerade bei Enchondromatösen ein ausgemachter Rachitismus nur in wenigen Fällen constatiert ist. Nichts destoweniger kann ich nicht umhin, nach meinen Beobachtungen über die Einzelnheiten des rachitischen Prozesses auf die Möglichkeit, dass dieser oder ein ihm ähnlicher Störungsvorgang wirklich die Prädisposition schafft, besonders hinzuweisen. Die Ossifikation während des Bestehens eines rachitischen Leidens geschieht nämlich an allen möglichen Teilen mit Unregelmässigkeit. Die Ossifikationslinie rückt nicht gleichmässig, sondern zackig vor; sie schiebt sich mit einzelnen Zacken oder Ausläufern von Mark- und Knochensubstanz in den Knorpel hinein. Wie bei den spät ossificierenden Synchondrosen, so findet man bei der Rachitis an den verschiedensten Teilen hinter schon fertigem Knochen noch Knorpel, ja es kommen ganz isolierte Knorpelstücke abgeschlossen in der spongiösen Substanz des Knochens vor.

Gewiss liegt die Vermutung nahe, dass ein solches abgeschlossenes Knorpelfragment, wenn es sich weiter entwickelt, der Ausgangspunkt einer Geschwulst werden kann, etwa wie ein im Kiefer eingeschlossenes Zahnsäckchen der Ausgangspunkt der häufig um Jahre nachher erst eintretenden weiteren Zahnentwicklung. Die auffallende Erscheinung, dass mit so grosser Häufigkeit schon der Beginn des geschwulstartigen Wachstums bis in die früheren Lebensalter zu verfolgen ist und dass gerade diejenigen Knochenteile, welche normal spät ossificieren, nächstdem ausgesetzt sind, lässt sich am leichtesten begreifen, wenn man ein solches Verhältnis der Prädisposition annimmt. Alles das macht mich sehr geneigt, die Bedeutung der unregelmässigen Knochenbildung sehr hoch anzuschlagen und ich möchte dabei noch besonders erinnern, dass Verkrümmungen kein notwendiges Attribut der Rachitis sind, dass vielmehr sehr schwere Fälle von Rachitis bei geraden Knochen vorkommen."

Nehmen wir nun so auch die Entwicklung einer Neubildung aus versprengten Zellen an, so ist es uns gleichwohl ein noch völlig ungelöstes Rätsel, was denn eigentlich diese Zellen zur Proliferation, zur Geschwulstbildung veranlasst. Freilich giebt es eine grosse Anzahl von Fällen, wo als Ursache von den Patienten ein Trauma, Quetschung, Fractur etc. angegeben wird. Aus der sehr sorgfältigen Statistik,

welche Weber (a. a. O. S. 138) aufgestellt hat, ergiebt sich, dass von den 62 Fällen, wo überhaupt eine Anamnese existierte, über die Hälfte, nämlich 34, auf traumatische Ursachen zurückgeführt werden konnten. Aber welche Ursache das treibende Agens jener Enchondrombildungen ist, wo kein Trauma — auch in dem von mir beschriebenen Falle liegt ein solches nicht vor — stattgefunden hat, wissen wir nicht. Und warum erleben wir bei dem einen Individuum mit einem erwiesenermassen rachitischen Knochenbau keine Geschwulstbildung, wenn durch ein Trauma ein noch so grober Insult stattgefunden hat, während sie bei einem andern nicht ausbleibt?

So kennen wir also den Reiz nicht, der jene im Gewebe verborgenen heterologen Zellen zum Wachstum veranlasst, und einer späteren Zeit muss es vorbehalten bleiben, diesen Schleier zu lüften.

---

Eine angenehme Pflicht habe ich nun am Schlusse meiner Arbeit noch zu erfüllen. Mein Freund und Kollege, Herr stud. med. Jakob Schmitz, hat es mir durch sein Zeichentalent ermöglicht, mit nachfolgenden Illustrationen meine Arbeit zu erläutern; ich spreche ihm dafür auch an dieser Stelle meinen Dank aus. In ganz besonderer Weise aber fühle

ich mich meinem hochverehrten Lehrer, dem Herrn Professor Dr. P. Grawitz verpflichtet, der nicht nur die Güte hatte, mir das Thema meiner Arbeit zuzuweisen, sondern mir auch bei der Ausführung in liebenswürdigster Weise durch Rat und Belehrung zur Hand ging. Ich widme ihm meinen wärmsten Dank dafür.

---

# LITTERATUR.

Birch-Hirschfeld, Lehrbuch der allgem. path. Anat. Leipzig 1886.

Förster, Handbuch der allgem. Pathologie, Leipzig 1865.

A. Landerer, Pathologie und Therapie, Wien und Leipzig 1890.

G. Leopold, Experimentelle Untersuchungen über die Aetiologie der Geschwülste. In Virchows Archiv für path. Anat. und Physiol. 1881. Bd. 85.

v. Recklinghausen, Ein Fall von Enchondrom mit ungewöhnlicher Multiplikation. In Virchows Archiv für path. Anat. und Physiol. 1889. Bd. 118.

Tenderich, Untersuchungen über Struktur des normalen und des path. veränderten Knorpels. Inaug.-Diss. Greifswald 1892.

Virchow, Die krankhaften Geschwülste. I. Bd. Berlin 1863.

C. O. Weber, Die Exostosen und Enchondrome. Bonn 1856.

---

# LEBENSLAUF.

Verfasser vorstehender Arbeit, Franz Maria Hubert Cüppers, kathol. Confession, Sohn des Direktors der Rhein. Provinzial-Taubstummen-Anstalt Wilhelm Hubert Cüppers, Ritter p. p., zu Trier und seiner Ehefrau Marg. Antonia geb. Schmitz, wurde geboren zu Brühl bei Köln a. Rh. am 10. April 1866. Den ersten Unterricht empfing er in der Volksschule zu Brühl und besuchte darauf von Ostern 1876 bis Pfingsten 1879 das dortige Progymnasium. Infolge Versetzung des Vaters gelangte er Herbst 1879 nach Trier und bezog zu Ostern 1880 das Kgl. Gymnasium daselbst. Nach Erlangung des Reifezeugnisses studierte er von Ostern bis Herbst 1886 an der kgl. Akademie zu Münster und von Herbst 1886 bis Ostern 1888 an der philos.-theol. Fakultät des Priesterseminars zu Trier Philologie resp. Theologie. Um sich medizinischen Studien zu widmen, bezog er hierauf die Kgl. Universität Greifswald und wurde daselbst am 1. Mai 1888 immatrikuliert. Hier bestand er am 31. Juli 1890 die ärztliche Vorprüfung und absolvierte am 1. März 1892 das Tentamen medicum sowie am 21. März 1892 das Examen rigorosum.

Während seiner akad. Studien besuchte derselbe die Vorlesungen, Kurse und Kliniken folgender Herren Professoren und Docenten:

zu Münster:

Commer, Langen, Milchhoefer, Niehues, Stahl und Stork;

zu Trier:

Ecker, Einig, Lentz, Mosler †, Müller, Reuss und Schütz.

zu Greifswald:

Ballowitz, Gerstaecker, Grawitz, Heidenhain, Helferich, Landois, Limprecht, Loeffler, Mosler, Oberbeck, Peiper, Pernice, v. Preuschen, Schirmer, Schmitz, Schulz, Solger, Sommer und Strübing.

Allen diesen Herren, seinen hochverehrten Lehrern, spricht Verfasser an dieser Stelle in Ehrerbietung seinen herzlichen Dank aus.

# THESEN.

I.

Bei Panophthalmitis ist die Exenteratio bulbi das zweckmässigste operative Verfahren.

II.

Die Leichenverbrennung bietet in hygienischer Beziehung keinerlei Vorteil vor der Beerdigung.

III.

Bei schweren, fortschreitenden Phlegmonen sind ausgedehnte Incisionen mit nachfolgender secundärer Wundnaht jeder anderen Behandlungsweise vorzuziehen.

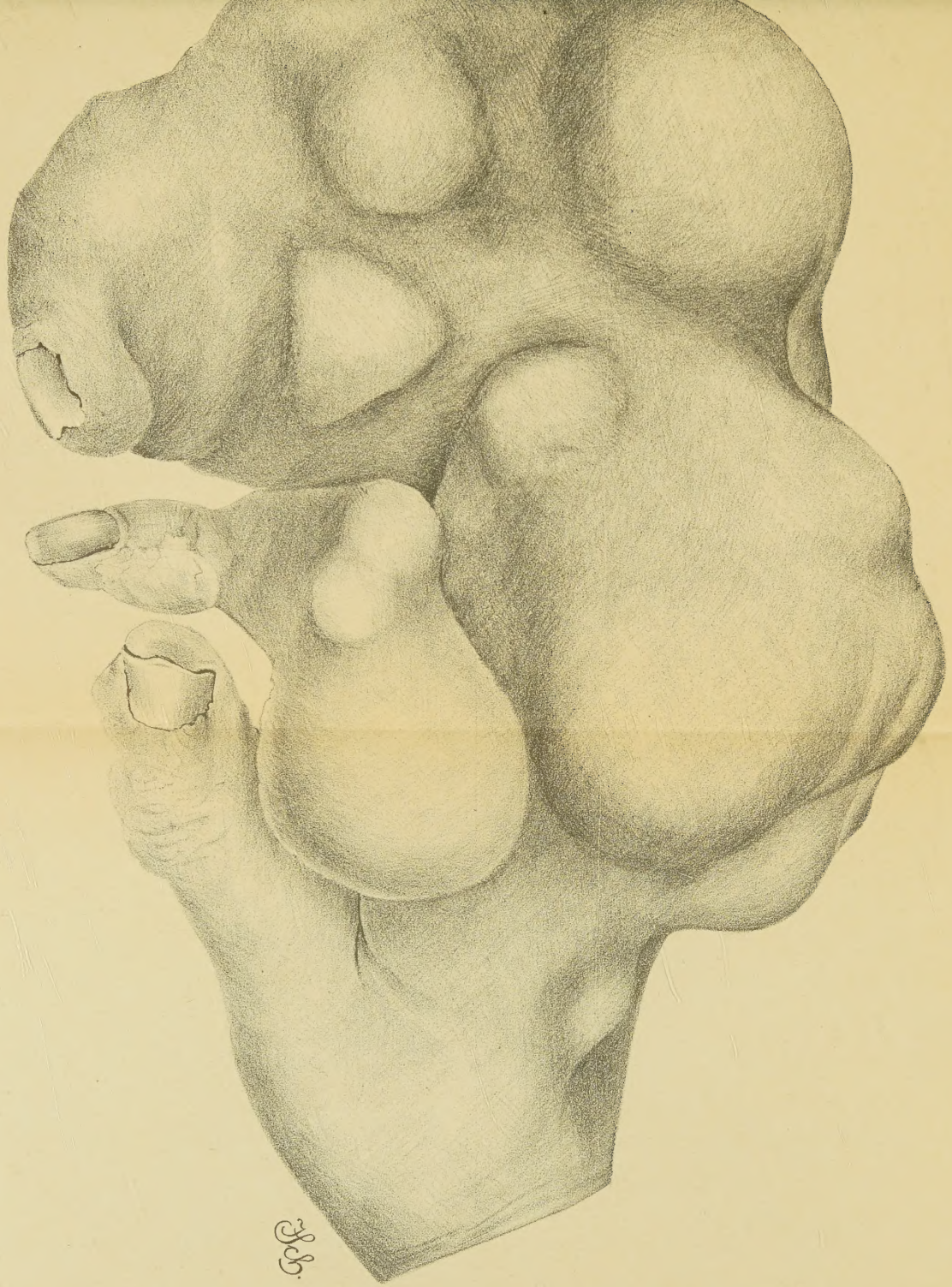

¾ der natürl. Grösse.

Fig I.

3/4 der natürl. Grösse.

Fig. II.